

Ventriculitis neonatal por *Pseudomona fluorescens*. Presentación de un caso clínico

Yelka Matos Furones¹

Resumen

La ventriculitis secundaria a un meningocele abierto constituye una complicación neuroquirúrgica muy grave. La ventriculostomía continúa siendo un pilar importante en el monitoreo y el tratamiento. Ante la aparición de ventriculitis asociadas a gérmenes infrecuentes como la *Pseudomona fluorescens*, han surgido nuevos fármacos antimicrobianos como parte del tratamiento, al igual que se han propuesto vías de administración intraventriculares dentro de las nuevas investigaciones. Sin embargo, en la actualidad no existe suficiente evidencia científica que sustente con seguridad estas modalidades terapéuticas. Se presenta un caso de ventriculitis neonatal por *Pseudomona fluorescens* con evolución satisfactoria después de un drenaje ventricular y tratamiento con vancomicina intraventricular.

Palabras clave

Ventriculitis, meningocele, derivación ventricular externa

Citar como: Matos Furones, Y. Ventriculitis neonatal por *Pseudomona fluorescens*.
Presentación de un caso clínico.
BJM 2022;11(1): pags 3-7

■ INTRODUCCIÓN

Las infecciones del sistema nervioso central (SNC) son potencialmente mortales en los recién nacidos y pueden conducir a un diagnóstico mal definido de ventriculitis, ya que desde el punto de vista clínico hay una línea estrecha en relación a la localización anatómica de la infección pudiendo estar ubicada a nivel de las meninges, del parénquima cerebral, de las cavidades ventriculares e interesar a la médula espinal. La ventriculitis neonatal (VN) es un proceso inflamatorio ventricular que involucra a las cuatro cavidades denominadas ventrículos, asociado frecuentemente a las aracnoiditis, meningitis, cerebritis, encefalitis o encefalomiелitis bacteriana e hidrocefalia secundaria en el periodo neonatal. (1)

El diagnóstico clínico de ventriculitis se basa en la presencia de un deterioro neurológico, fiebre, signos clínicos de meningitis incluyendo rigidez de nuca, así como signos y síntomas de sepsis asociados a dificultad respiratoria. El examen diagnóstico más importante es el estudio del líquido cefalorraquídeo (LCR), que clásicamente muestra bajos niveles de glucosa, altos niveles de proteínas y pleocitosis. Entre los gérmenes más frecuentemente hallados se encuentran los cocos gram positivos

(*Staphylococcus epidermis* seguido de *Staphylococcus aureus* coagulasa negativo). (2)

La ventriculitis neonatal es responsable de una morbilidad a largo plazo muy significativa (20-60 %). El retraso mental y motor, estados convulsivos, hidrocefalia, pérdida de la audición y trastornos de la conducta y el aprendizaje son las complicaciones más frecuentes. (3) Con frecuencia se ha citado que un retraso en el cierre del defecto dorsal de más de 48 horas en los recién nacidos con mielomeningocele abierto se asocia con un mayor riesgo de ventriculitis. (4) Se ha sugerido que la terapia con antibióticos antes de la cirugía podría minimizar este riesgo.

Pseudomona fluorescens generalmente no se considera un patógeno bacteriano en humanos; sin embargo, múltiples estudios basados en cultivos lo han identificado en niveles bajos en la microbiota de varios sitios del cuerpo. Aunque es significativamente menos virulento que *Pseudomona aeruginosa*, *Pseudomona fluorescens* puede causar bacteriemia en humanos, y la mayoría de los casos notificados son atribuibles a la transfusión de hemoderivados contaminados o al uso de equipo contaminado asociado con infusiones intravenosas. (5)

Se presenta el caso clínico de un recién nacido a término que cursó con ventriculitis secundaria a meningocele

1. Especialista de primer grado en Neurocirugía. Hospital General Peltier. Djibouti.
Correo electrónico: ymatosf1@gmail.com

dorsolumbar abierto con un estudio bacteriológico del líquido cefalorraquídeo positivo para *Pseudomona fluorescens*.

■ REPORTE DE CASO

HISTORIA CLÍNICA NEONATAL

Género: Masculino

Fecha de nacimiento: 25/07/2021

Lugar de nacimiento: Región Ali Sabieh. Djibouti.

Antecedentes prenatales: Madre que no tuvo control prenatal, no se realizaron consultas en su área de salud. No se realizaron ultrasonidos prenatales. Niega haber ingerido ácido fólico o hierro. Niega la realización de pruebas de VIH y VDRL.

Antecedentes natales: Se obtiene producto por vía vaginal en el hospital de Ali Sabieh (zona rural).

Somatometría: Peso: 2900g, Talla: 49cm, Perímetro

Cefálico: 34cm, Apgar 6/7. Aspecto del líquido amniótico: normal.

Antecedentes postnatales: Requirió oxígeno suplementario por presentar dificultad respiratoria leve. Frecuencia Respiratoria: 67 respiraciones/min. Frecuencia cardíaca: 138 latidos por minuto. En la exploración física del sistema neurológico se constata a nivel de la región dorsolumbar malformación de tipo espina bífida con meningocele abierto y salida de líquido cefalorraquídeo, paraplejía, atonía en ambos miembros inferiores, fontanela anterior normotensa, no abombada.

Fue trasladado al servicio de Neonatología donde se ingresa y se inicia antibioticoterapia endovenosa con ampicilina 145 mg cada 8 horas y gentamicina 14 mg diarios por 10 días. Se le realizó tomografía computarizada de cráneo y columna vertebral a los 10 días de nacido y se remitió al servicio de Neurocirugía con el diagnóstico de hidrocefalia tetraventricular y meningocele dorsolumbar abierto. No se especifica en la historia clínica neonatal las razones por las cuales no se realizó ultrasonido tranfontanelar así como tampoco se tomó muestra por punción ventricular para el estudio del líquido cefalorraquídeo.

El paciente fue admitido en el servicio de Neurocirugía del Hospital General Peltier, de la ciudad de Djibouti a los 11 días de nacido. El día de su admisión se constató al examen físico hipertermia de 38.30 C, polipnea con frecuencia respiratoria 63 resp/min, fontanela anterior normotensa, no abombada, perímetro cefálico 38.5 cm, paraplejía, atonía en ambos miembros inferiores, maniobra de Credé positiva. En región dorsolumbar presencia de malformación de tipo espina bífida con meningocele abierto y escasa salida de líquido cefalorraquídeo. Se ingresa con el diagnóstico de hidrocefalia tetraventricular, meningocele dorsolumbar abierto y sospecha de ventriculitis neonatal.

EXÁMENES DIAGNÓSTICOS

La Figura 1 muestra cortes axiales del cráneo donde se aprecia hidrocefalia tetraventricular así como imágenes hiperdensas periventriculares y bridas ventriculares sugestivas de ventriculitis. En cortes sagitales y axiales a nivel de la columna vertebral puede identificarse espina bífida asociada a meningocele desde niveles dorsales D9 a lumbar L4 (Figuras 2 y 3).

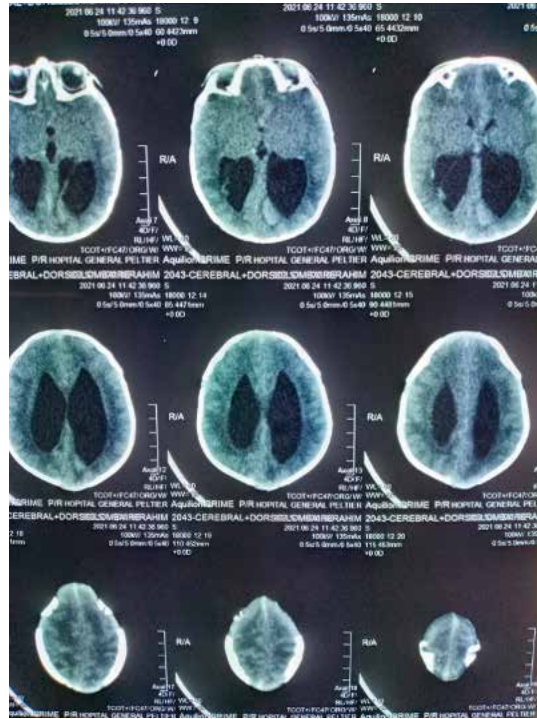


Figura 1. Imágenes de la tomografía axial computarizada de cráneo. Corte axial.

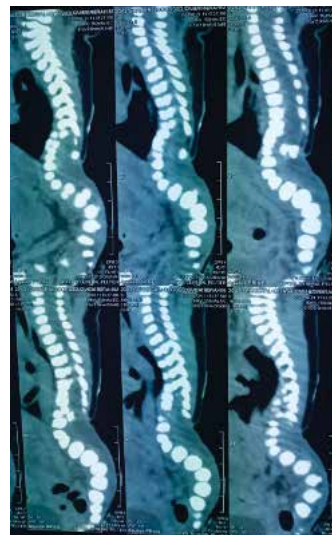


Figura 2. Imágenes de la tomografía axial computarizada de columna vertebral completa. Corte sagital.

TRATAMIENTO

Se procedió de urgencia al cierre quirúrgico del defecto raquídeo y a una derivación ventricular externa a nivel del cuerno occipital del ventrículo lateral derecho. Durante el acto quirúrgico se tomó una muestra del líquido cefalorraquídeo para estudio citoquímico y bacteriológico. Setenta y dos horas después se recibe el resultado del estudio del LCR bacteriológico positivo para *Pseudomona fluorescens*, y citoquímico (Tabla 1).

Se inició tratamiento intravenoso con meropenem (20mg/kg/dosis) 60 mg cada 12 horas y vancomicina intraventricular, que se instiló a dosis de 10 mg diluido en 1ml de solución salina al 0.9 % manteniendo cerrada la

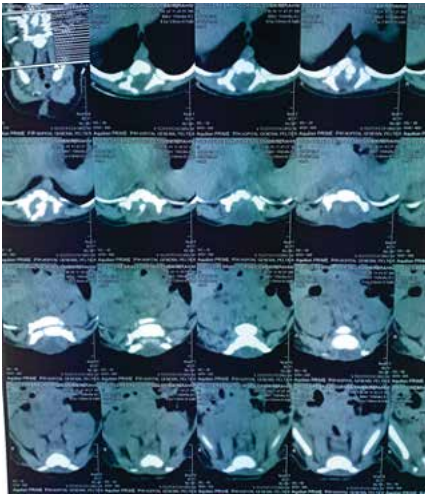


Figura 3. Imágenes de la tomografía axial computarizada de columna dorsolumbar, corte axial, donde se observa el defecto de cierre del tubo neural y meningocele.

derivación por una hora después de la instilación, durante 4 semanas. Se procedió a cambiar el catéter ventricular cada 7 días y se repitió el estudio del LCR, donde se evidencia ausencia de gérmenes.

Durante su estadía hospitalaria fue mejorando

de las membranas, son de los más relevantes.

Especialmente porque ambos están relacionados con la aparición de infecciones de las estructuras del SNC que acarrearán una elevada morbilidad. (10) En países con bajos recursos, como en el que se presenta este caso, los retrasos en el diagnóstico, estudios y traslado, están muy asociados a la aparición de estas complicaciones. Anege AO y colaboradores (11) reportan en Nigeria que el 42.4 % de los pacientes fueron recibidos con MMC rotos y en total (incluyendo rotos y no rotos), el 48.5 % presentaban ya infección en la primera evaluación neuroquirúrgica. Sin embargo, no se presenta ningún paciente con ventriculitis en esta serie.

La información sobre la infección causada por *Pseudomonas fluorescens* es escasa. La fuente de infección parece ser nosocomial, ya que se han descrito casos relacionados con el uso de catéteres venosos en unidades de cuidados intensivos (5,11).

Fouad A y colaboradores (12) en Marruecos, reportan dos casos con meningitis asociada a MMC en los cuales se aisló *Acinetobacter baumannii*. Los autores reconocen que ante infecciones graves por gérmenes nosocomiales, usualmente fármacorresistentes, la terapéutica resulta un reto. Debido a la incapacidad de las terapias sistémicas para alcanzar concentraciones suficientes para lograr un efecto bactericida en el LCR, el uso intraventricular y/o intratecal de antimicrobianos es una opción para el tratamiento de infecciones graves del SNC. (13,14)

En nuestro caso se utilizó tratamiento empírico con vancomicina intratecal asociada a antimicrobianos intravenosos. Este medicamento es con frecuencia el de elección para tratamiento intraventricular por su actividad contra cocos gram positivos. (15) Ante las características macroscópicas del contenido intraventricular francamente purulento durante la realización del proceder quirúrgico, se sospechó una posible etiología estafilocócica. Con la respuesta clínica favorable, se decidió continuar con el tratamiento a pesar de que no existen evidencias teóricas de la actividad de vancomicina ante *Pseudomonas fluorescens*.

El diagnóstico de ventriculitis se confirma en el 20-90% de los casos de meningocele dorsolumbar abierto, resultado de la persistencia de las bacterias en el LCR y a otros hallazgos clínicos e imagenológicos. La mortalidad varía de acuerdo con la edad gestacional (mayor en prematuros), la edad posnatal y el agente causal (15-25 % para los Gram positivos y 30-80 % para los Gram negativos). (14) El paciente descrito en este trabajo, tenía varios factores de riesgo para desarrollar una sepsis intrahospitalaria complicada, dentro de ellas: Apgar bajo, necesidad de oxigenación, permanencia en cuidados intensivos, catéteres venosos, uso de antibioterapia de amplio espectro y nutrición parenteral. La aparición de ventriculitis como complicación grave, tiene usualmente un pronóstico desfavorable, sin embargo, en el caso presentado, el paciente logró sobrevivir

Tabla 1. Resultados del estudio citoquímico del LCR

Color	Amarillo verdoso
Conteo de hematies ($\times 10^6/L$)	0
Conteo de leucocitos (mm^3)	1700
Polimorfonucleares %	87
Linfocitos %	13
Proteínas (g/L)	0.87
Glucosa (mmol/L)	2.1

Fuente: Historia clínica

evolutivamente; la fiebre desapareció al segundo día de realizada la derivación al exterior y una semana después ya no presentaba alteraciones respiratorias. Cinco semanas después de la primera cirugía se realizó la

derivación ventrículo peritoneal. Se egresó en la semana 6 y al examen físico presentaba paraplejía y ambos miembros inferiores atónicos, temperatura y frecuencia respiratoria normal.

■ DISCUSIÓN

La incidencia de espina bífida – y meningocele o MMC – varía geográficamente. En Sudáfrica se reporta entre 0.77–6.1 por cada 1000 nacidos vivos, pudiendo ser mayor en áreas rurales; mientras que en Nigeria la incidencia reportada de estos defectos puede ser tan alta como 7 por cada 1000 nacidos vivos. (6) Un estimado de 3.5 casos ocurrieron por cada 100 nacidos vivos en Estados Unidos entre 2004 y 2006, sin embargo, este dato no incluye el subregistro debido a la disponibilidad de interrupción terapéutica de la gestación. A su vez, la proporción de pacientes con MMC que desarrolla hidrocefalia antes o después de la corrección quirúrgica oscila entre el 57 y 86 %. (7,8)

Múltiples factores están relacionados con la aparición de complicaciones y por tanto, con el pronóstico en pacientes con MMC. (4,9) El tiempo transcurrido desde el nacimiento hasta la reparación quirúrgica, así como la integridad o no

con una paraplejía como secuela.

■ CONCLUSIONES

La ventriculitis secundaria a un meningocele abierto es una complicación neuroquirúrgica con elevada morbimortalidad. Su diagnóstico y tratamiento precoces mejoran la sobrevida, pero la aparición de gérmenes infrecuentes complica el tratamiento antimicrobiano. Los estudios de imágenes diagnósticas son una ayuda fundamental para hacer el diagnóstico y determinar la conducta ante esta patología. Se hace necesaria la realización de investigaciones en torno a los criterios diagnósticos de ventriculitis y a la efectividad y la seguridad del tratamiento intraventricular.

Neonatal ventriculitis by *Pseudomonas fluorescens*. Clinical case report.

Abstract

*Ventriculitis secondary to an open meningocele is a severe neurosurgical complication. Ventriculostomy continues to be an important mainstay in monitoring and treatment. Given the appearance of ventriculitis associated with infrequent germs such as **Pseudomonas fluorescens**, new antimicrobial drugs have emerged as part of the treatment, for intravenous or intraventricular routes. However, there is currently not enough scientific evidence to safely support these therapeutic modalities. A case of neonatal ventriculitis due to **Pseudomonas fluorescens** with satisfactory results after ventricular drainage and intraventricular treatment with vancomycin is presented.*

Key words

Ventriculitis, meningocele, external ventricular shunt.

■ REFERENCIAS BIBLIOGRÁFICAS

- Pong A, Bradley JS. Bacterial meningitis and the newborn infant. *Infect Dis Clin North Am* [Internet]. 1999 [Citado 15 oct 2021]; 13(3):71–33. Disponible en: [https://doi.org/10.1016/s0891-5520\(05\)70102-1](https://doi.org/10.1016/s0891-5520(05)70102-1).
- Aveiro A, Martínez Martínez L. Ventriculitis asociada a drenaje ventricular externo. *Rev Virtual Soc Parag Med Int* [Internet]. 2017 [Citado 15 oct 2021]; 4(1): 46-56. Disponible en: <https://www.revistaspmi.org.py/index.php/rvspmi/article/view/74>
- Guillén-Pinto D, Málaga-Espinoza B, Ye-Tai J, Rospigliosi-López ML, Montenegro-Rivera A, Rivas M, et al. Meningitis neonatal: estudio multicéntrico en Lima, Perú. *Rev Peru Med Exp Salud Pública* [Internet]. 2020 [Citado 15 oct 2021]; 37(2): 210-219. Disponible en: <https://rpmesp.ins.gob.pe/index.php/rpmesp/article/view/4772/3708>.
- Charney EB, Melchionni JB, Antonucci DL. Ventriculitis in newborns with myelomeningocele. *Am J Dis Child*. 1991; 145(3): 287-90. doi: doi:10.1001/archpedi.1991.02160030055020.
- Scales BS, Dickson RP, LiPuma JJ, Huffnagle GB. Microbiology, genomics, and clinical significance of the *Pseudomonas fluorescens* species complex, an unappreciated colonizer of humans. *Clin Microbiol Rev* [Internet]. 2014 [Citado 8 sept 2021]; 27(4): 927-48. Disponible en: <https://doi.org/10.1128/CMR.00044-14>.
- Ntimbani J, Kelly A, Lekgwara P. Myelomeningocele – A literature review. *Interdisciplinary Neurosurgery* [Internet]. 2020 [Citado 5 feb 2022]; 19:100502. Disponible en: <https://doi.org/10.1016/j.inat.2019.100502>.
- McCarthy DJ, Sheinberg DL, Luther E, McCrea HJ. Myelomeningocele-associated hydrocephalus: nationwide analysis and systematic review. *Neurosurgical Focus* [Internet]. 2019 [Citado 5 feb 2022]; 47(4):E5. Disponible en: <https://doi.org/10.3171/2019.7.FOCUS19469>.
- Enslin JM, Thango NS, Figaji A, Fieggen GA. Hydrocephalus in Low and Middle-Income Countries - Progress and Challenges. *Neurology India* [Internet]. 2021 [Citado 5 feb 2022]; 69(8):292-297. Disponible en: <https://doi.org/10.4103/0028-3886.332285>.
- Protzenko T, Bellas A, Pousa MS, Protzenko M, Fontes JM, de Lima Silveira AM, et al. Reviewing the prognostic factors in myelomeningocele. *Neurosurgical Focus* [Internet]. 2019 [Citado 5 feb 2022]; 47(4):E2. Disponible en <https://doi.org/10.3171/2019.7.FOCUS19462>.
- Beier AD, Nikas DC, Assassi N, Bauer DF, Blount JP, Durham SR, et al. Congress of Neurological Surgeons Systematic Review and Evidence-Based Guideline on Closure of Myelomeningocele Within 48 Hours to Decrease Infection Risk. *Neurosurgery* [Internet]. 2019 [Citado 5 feb 2022]; 85(3): E412–E413. Disponible en: <https://doi.org/10.1093/neuros/nyz264>
- Anegbe AO, Shokunbi MT, Oyemolade TA, Badejo OA. Intracranial infections in patients with myelomeningocele: profile and risk factors. *Child's Nervous System* [Internet]. 2019 [Citado 5 feb 2022]; 35(7):2205-2210. Disponible en: <https://doi.org/10.1007/s00381-019-04219-8>.
- Fouad A, Bennaoui F, Slitine N, Soraa N, Maoulainine FM. Nosocomial neonatal meningitis with *Acinetobacter baumannii* on myelomeningocele: A real therapeutic challenge. *The Open Infectious Dis J* [Internet]. 2018 [Citado 5 feb 2022]; 10: 43-46. Disponible en: <https://doi.org/10.2174/1874279301810010043>.
- Villegas RA, Camputaro LA. Infección relacionada con el drenaje ventricular externo: Tratamiento intravenoso versus intratecal. Revisión de la literatura. *Rev Argent Neuroc* [Internet]. 2006 [Citado 14 nov 2022]; 20(3): 133-136. Disponible en: <https://aanc.org.ar/ranc/items/show/504>.
- Nieto del Rincón N, de Alba Romero C, Egea Nadal P, Mateos Beato F, Peralta Ibáñez ML, Ramos Amador JT, et al. Ventriculitis: experiencia en un servicio de neonatología. *An Esp Pediatr* [Internet]. 2000 [Citado 11 nov 2022]; 52(3): 245-50. Disponible en: <https://www.analesdepediatría.org/en-ventriculitis-experiencia-un-servicio-neonatología-artículo-resumen-S1695403300773310>

15. Jones RN. Microbiological features of vancomycin in the 21st century: minimum inhibitory concentration creep, bactericidal/static activity, and applied breakpoints to predict clinical outcomes or detect resistant strains, Clin Infect Dis [Internet]. 2006 [Citado 11 nov 2022]; 42(Suppl 1): S13-24. Disponible en: <https://pubmed.ncbi.nlm.nih.gov/16323115/>

Recibido: 16, noviembre, 2021
Revisado: 10, enero, 2022
Aceptado: 10, febrero, 2022